Aus dem Gisela-Kinderspital München.
Leitender Arzt: Professor Dr. Ibrahim.

JUN 22 1921

Ein Fall von doppelseitiger Entbindungslähmung.

Ein Beitrag zu den Armlähmungen der Neugeborenen und deren Behandlung.

Inaugural-Dissertation

zur

Erlangung der Doktorwürde

in der

gesamten Medizin

verfasst und einer

hohen medizinischen Fakultät

der

K. Bayer. Ludwig-Maximilians-Universität zu München

vorgelegt von

Ernst Scheppler.

München 1914
Kgl. Hofbuchdruckerei Kastner & Callwey.

Aus dem Gisela-Kinderspital München.
Leitender Arzt: Professor Dr. Ibrahim.

Ein Fall von doppelseitiger Entbindungslähmung.

Ein Beitrag zu den Armlähmungen der Neugeborenen und deren Behandlung.

Inaugural-Dissertation

zur

Erlangung der Doktorwürde

in der

gesamten Medizin

verfasst und einer

hohen medizinischen Fakultät

der

K. Bayer. Ludwig-Maximilians-Universität zu München

vorgelegt von

Ernst Scheppler.

München 1914
Kgl. Hofbuchdruckerei Kastner & Callwey.

Referent: Prof. Dr. von Pfaundler.

Im Winter 1907 kam im Gisela-Kinderspital in München folgender Fall von Armlähmung zur Beobachtung, dessen Beschreibung mir Herr Professor Ibrahim gütigst gestattete.

B. Marie, geb. 18. XII. 1903.

Anamnese: Einziges Kind einer gleich nach der Geburt an Eklampsie verstorbenen Mutter. Vater gesund. Die Geburt selbst soll sehr schwer gewesen sein. Nähere Angaben vermochte die Stiefmutter nicht zu machen.

Patientin war seit Geburt an beiden Armen gelähmt, und zwar soll die Lähmung von Anfang an genau so beschaffen gewesen sein wie heute. Patientin befand sich daher von Geburt an bis zum Alter von 2 Jahren in ärztlicher Behandlung, wurde massiert und elektrisiert, ohne daß jedoch ein Erfolg zu erkennen war. Sie lernte sehr früh das Sprechen, mit 2 Jahren das Laufen, im Alter von $2^1/_2$ Jahren überstand sie die Masern, vor kurzem kam sie in Behandlung des hiesigen Orthopäden Dr. Klar, der sie zwecks Operation in die Anstalt zur Aufnahme bringt.

Aufnahmebefund am 7. X. 1907: Kräftiges Kind in gutem Ernährungszustande. Körpergröße dem Alter entsprechend. Lunge, Herz und Bauchorgane ohne pathologischen Befund. Puls regelmäßig, kräftig. Temperatur afebril; Stuhl normal, breiig. Urin o. B. Keine Skeletveränderungen, die auf Rachitis hinweisen. Beide Arme sind gelähmt, der linke ist stärker getroffen als der rechte.

Der rechte Arm hängt kraftlos herunter. Deltoideswirkung völlig aufgehoben. Hand und Finger sind frei und vollständig beweglich. Pronation und Supination

sind nicht beeinträchtigt. Der Arm wird im Ellbogengelenk gestreckt gehalten. Beugebewegungen scheinen völlig zu fehlen, dagegen sind Triceps, Latissimus dorsi, Levator scapulae, Trapezius, Pectoralis major und Serratus anterior funktionstüchtig. Mit der letzteren Hilfe gelingt es der Patientin, den Arm gegen das Schulterblatt zu fixieren und durch Rotation der Scapula etwas nach vorne zu erheben. Wenn Patientin die Wirbelsäule stark zurückbiegt, kann der Arm bei starker Anstrengung sogar beinahe die Horizontale erreichen, wie aus der beigegebenen Abbildung ersichtlich ist. Dei Reflexe sind nicht auslösbar, die befallenen Muskeln sind atrophiert. Die elektrische Untersuchung am 10. X. 1907, in Narkose vorgenommen, ergibt: Triceps, Latissimus dorsi, Pectoralis major, Serratus anterior zeigen normale Verhältnisse. Der Biceps zeigt keine Zuckung mehr, bei dem Deltoides zucken noch einige Fasern, aber die Anodenzuckung überwiegt.

Der linke Arm hängt vollständig schlaff am Körper herunter. Deltoideswirkung fehlt völlig. Wird der Arm passiv erhoben, so fällt er kraftlos herunter. Der ganze Arm scheint kürzer als der rechte, entschieden sind Hand und Finger in der Entwicklung zurückgeblieben. Die Hand steht in Flexionskontraktur bei völliger Pronation, nach außen rotiert. Die Kontraktur ist sehr leicht zu lösen. Das ganze Handgelenk ist sehr schlaff, Flexor carpi ulnaris funktioniert, Flexor carpi radialis funktioniert wenig. Auffallend ist, daß die erste Phalanx des Zeigefingers extendiert erscheint. Die Fingerbeuger können nur wenige, sehr kraftlose Bewegungen vollführen. Der Daumen kann leicht gebeugt und gestreckt werden; Opposition ist etwas vorhanden; Ab- und Adduktion sind völlig erloschen. Alle Finger, besonders der Daumen, können ganz enorm passiv hyperextendiert werden. Der Vorderarm kann gar nicht gebeugt werden. Die Tricepswirkung ist gut, nach vorne kann der Arm ziemlich gut

gestreckt werden, Trapezius, Serratus anterior und Pectoralis funktionieren. Die Lähmung ist völlig schlaff, die gelähmten Muskeln sind atrophisch. Die Reflexe fehlen. Die elektrische Untersuchung, am 16. X. 1907 in leichter Narkose erhoben, ergibt: Deltoides, Biceps, die Muskeln des Unterarmes mit Ausnahme des Flexor carpi ulnaris, geben keine Zuckung mehr. Bei dem Flexor carpi ulnaris überwiegt die Anodenzuckung. Triceps ist normal.

Sensibilität: Schmerzempfindung an beiden Armen vorhanden. Ueber sonstige Empfindungsqualitäten ist bei der Unruhe der Patientin nichts zu erfahren.

Der Schädel zeigt nichts Abnormes, Temporalumfang 52 cm. Zunge wird gerade herausgestreckt.

Augen: Linke Lidspalte enger als rechte. Linkes Auge liegt etwas zurück, linke Pupille etwas kleiner als die rechte. Augenhintergrund beiderseits normal. Seh- und Gehörvermögen gut.

Der Tonus der Beinmuskulatur ist nicht erhöht; keine Adduktorenspasmen. Der Gang zeigt nichts Abnormes. Die Patellarreflexe sind beiderseits gleichmäßig erheblich gesteigert. Achillessehnenreflexe lebhaft. Babinski mitunter vorhanden, nicht immer. Bauchdeckenreflexe lebhaft.

Mitbewegungen sind reichlich vorhanden; wenn Patientin den rechten Arm mit Anstrengung erhebt, wird auch der linke etwas gehoben; dabei wird die linke Hand intensiver geschlossen und ulnar gedreht. Das gleiche sieht man beim Gehen der Patientin: auch die Beine arbeiten mit, wenn Patientin den Arm anstrengt (vergl. Abbildung).

Athetoide Bewegungen wurden nie beobachtet.

Psyche: Sprache leidlich, läppisches Schwätzen. Bei Angst vor etwas Unbekanntem ist Patientin sehr ungeberdig, sonst aber gut zu haben.

*

Der vorliegende Fall ist kein alltäglicher und erregt in mehrfacher Richtung unser Interesse. Wir haben ein 4jähriges Mädchen vor uns, das an beiden Armen gelähmt ist. Diese Lähmung ist, wenn wir uns die Hauptzüge nochmals kurz vergegenwärtigen, beiderseits nicht von der gleichen Ausdehnung und bietet ein eigentümliches Bild. Beide Arme hängen leblos, im Ellbogengelenk gestreckt, am Körper herunter. Die linke Hand und der ganze, verkürzte linke Arm stehen in Pronation resp. Innenrotationsstellung. Die linke Hand befindet sich außerdem noch in Flexionskontraktur. Die rechte Hand und deren Finger dagegen sind in ihrer normalen Beweglichkeit nicht beeinträchtigt, und der Arm kann, wenn sich das Kind anstrengt, beinahe bis zur Horizontalen erhoben werden. Linkerseits dagegen sind die Bewegungen im Schulter-, Ellbogen- und Handgelenk aufgehoben, in den Fingergelenken äußerst gering und kraftlos. Die Herabsetzung des Muskeltonus, der Reflexmangel, die Muskelatrophie und die EAR beweisen hinlänglich den ausgesprochen schlaffen Charakter der Lähmung. Diese beiden Momente, die Schlaffheit und die ungleiche Ausdehnung der Lähmung berechtigen uns, bei der Deutung dieses Symptomenbildes von den organischen Lähmungen — es kann nur von ihnen die Rede sein — alle jene auszuschließen, welche cerebralen Ursprungs sind, oder genauer, das centrale Neuron betreffen. Daran machen uns die Steigerung der Patellar- und Achillessehnenreflexe, die lebhaften Bauchdeckenreflexe, der hin und wieder auftretende Babinski und die reichen Synergien nicht irre. Der Sitz der Läsion muß also ein peripherer sein. Ein Blick auf die spärlichen anamnestischen Angaben belehrt, daß die Lähmung entweder angeboren oder bei der Geburt erworben worden sein muß.

Angeborene echte Lähmung mit peripherem Sitz der Läsion sind bis jetzt sehr wenige bekannt. Bonnaire hat 1898 über einen derartigen Fall berichtet: Ein schlecht

entwickeltes Kind wurde mit einer Radialislähmung (Extensorenparalyse) geboren, es starb nach 48 Stunden. Als Ursache glaubte der Autor amniotische Stränge, die vor der Geburt resorbiert worden waren, verantwortlich machen zu müssen. Viel näherliegender ist daher die Annahme, daß die Lähmung während der Geburt durch ein Trauma erworben wurde. Wir werden darin durch die Angaben bestärkt, daß die Geburt sehr schwer gewesen sei, und die Mutter, die während der Geburt gestorben, an Eklampsie gelitten habe. Es hat sich also aller Wahrscheinlichkeit nach um eine rasche Entbindung gehandelt, wozu vielleicht noch andere Umstände, eine ungünstige Kindslage, verengtes Becken getreten sind. Größere Klarheit wird uns daher unmittelbar eine Vergegenwärtigung des Wesens und des klinischen Bildes der Entbindungslähmung bringen. Wir verstehen darunter die während des Geburtsaktes durch Einwirkung eines Traumas auf den Plexus brachialis resp. dessen Wurzeln oder Aeste hervorgerufene Armlähmung des Neugeborenen (Paralysie obstétricale) (Pfaundler-Schloßmann). Sie bildet also allen anderen Geburtslähmungen gegenüber — den maternen sowohl wie den übrigen infantilen — eine besondere Gruppe für sich. Die Entbindungslähmung tritt in zwei respektive drei charakteristischen Formen auf. Die gewöhnlichste und häufigste ist die Oberarmlähmung, der Duchenne-Erbsche Lähmungstypus. Bei dieser Lähmungsform treten Mm. deltoides (Armheber im Schultergelenk bis zur Horizontalen), biceps (Armbeuger und Supinator im Ellbogengelenk), brachialis (Beuger des Vorderarms), brachio-radialis (= Supinator longus; Beuger), häufig Supinator brevis (Supinator bei gestrecktem Arm), meist auch Infraspinatus (Auswärtsroller) außer Funktion. Sie werden von den Nn. axillaris (Deltoideus), musculo-cutaneus (Biceps und Brachialis), radialis (Brachio-radialis und Supinator brevis), suprascapularis (Infraspinatus) resp. deren Zweigen

versorgt. Diese Nerven aber lassen sich nach den Wurzeln hin bis zu einem gemeinsamen, mehr oberflächlich gelegenen Nerventruncus verfolgen, der sich aus der 5. und 6. Cervicalwurzel zusammensetzt und offenbar an dem sogenannten Erbschen Supraclavicularpunkt (zwischen den beiden Mm. scaleni gelegen) für die Stromwirkung der Elektrode erreichbar ist; denn von hier aus können alle obengenannten Muskeln erregt werden. Bei der Duchenne-Erb'schen Lähmung sind also Adduktion, Hebung des Armes im Schultergelenk besonders seitlich, Beugung im Ellbogengelenk und Supination unmöglich. Die Finger werden häufig leicht eingeschlagen, die Hand nicht selten ulnarwärts flektiert getragen. Denn es sind auch die die Extensoren der Hand versorgenden Nervenfasern des Radialis paretisch, wodurch die Muskelwirkung der Beuger überwiegt. Die typische Innenrotationsstellung des Oberarmes und die Pronationsstellung des Unterarmes und der Hand erklärt sich ebenfalls aus der Antagonistenwirkung infolge der Lähmung der Außenrotatoren und Supinatoren. Die Sensibilität ist bei dem Oberarmtypus meist nicht gestört.

Bei dem viel selteneren Unterarmtypus sind neben teilweiser Lähmung der meisten Unterarmmuskeln hauptsächlich die kleinen Handmuskeln, der Daumen- und Kleinfingerballen, Mm. interossei und lumbricales betroffen. Es tritt also ein Ausfall sämtlicher Funktionen der Hand ein. Damit verbunden sind meist (bei dem reinen Unterarmtypus nach Stransky ausnahmslos) die sogenannten okulo-pupillären Symptome: Es findet sich an dem gleichseitigen Auge leichte Ptosis, infolgedessen Verengerung der Lidspalte (Musculus tarsalis superior), Miosis, wobei jedoch die verengte Pupille auf Licht und Akkomodation prompt reagiert (Musc. dilatator.) und Enophthalmus (Musc. orbit.), alles Lähmungserscheinungen des Sympathicus. Ihr Auftreten läßt sich durch Läsion des Ramus communicans des ersten Thora-

cahnerven erklaren und deutet zugleich auf deren Sitz hin, nämlich die Nähe der 7. und 8. Cervical und der 1. Dorsalwurzel. Dieser Lähmungstypus ist auch unter der Bezeichnung Klumpkesche Lähmung bekannt. Die Sensibilität ist meist in ausgedehnter Weise gestört.

Beide Lähmungen treten aber nicht immer in diesen klassischen Formen auf. Unter 94 Fällen von Entbindungslähmung fand Stransky 18 Fälle, die von dem klassischen Duchenne-Erbschen Typus abwichen, derart, daß sich sowohl nur vereinzelte Muskellähmungen fanden, z. B. Deltoides allein oder Deltoides und Biceps, als auch besonders außer den obenerwähnten noch andere Schultergürtelmuskeln, Latissimus dorsi, Trapezius, Pectoralis major, Rhomboidei, Teretes und Serratus gelähmt waren. Auch der Unterarmtypus war nicht in allen Fällen rein anzutreffen. Oefter waren Muskeln des Duchenne-Erbschen Typus mitergriffen. In vereinzelten Fällen waren sogar alle Muskeln der oberen Extremität gelähmt. Sie stellen den dritten Lähmungstypus, die totale Plexuslähmung, dar. Diese Bezeichnung erkennt Stransky aber nur 3 Fällen zu, welche alle drei durch Knochenläsionen kompliziert waren.

Vergleichen wir jetzt mit diesen Tatsachen die Untersuchungsresultate unseres Falles, so dürfte kaum mehr daran zu zweifeln sein, daß wir es mit einer Entbindungslähmung zu tun haben.

Bei der Lähmung des rechten Armes sind die Mm. deltoides und biceps und brachialis int. betroffen. Die Abduktion, freie Armhebung im Schultergelenk, besonders seitlich, und die Beugung des Armes im Ellbogengelenk ist unmöglich. Dagegen sind die übrigen Muskeln frei und besonders die Supination unbehindert. Eine Innenrotationsstellung des Oberarmes fehlt ebenfalls. Die Lähmung des rechten Armes ist somit als eine unvollständige Duchenne-Erb'sche Lähmung anzusprechen.

Links ist Ober- und Unterarm betroffen. Bei dem

Oberarm besteht zunächst derselbe Funktionsausfall wie rechts, der Arm erscheint aber außerdem nach einwärts rotiert, speziell der Unterarm und die Hand sind in Pronationsstellung und die Hand in deutlicher Flexionskontraktur. Es muß also die Kraft der Supinatoren und Auswärtsroller ausgeschaltet sein. Wir haben somit das Bild der typischen Duchenne-Erbschen Lähmung vor uns. Bei dem Unterarm und speziell der Hand waren von Anfang an wohl überwiegend die Extensoren resp. Radialisfasern betroffen (es ist dies noch zum Teil auf Konto der Oberarmlähmung zu setzen); denn nur so erklärt sich die Flexionskontraktur. Andererseits scheinen nicht alle Extensoren gleichmäßig betroffen zu sein, denn die erste Phalanx des Zeigefingers (Extensor indicis proprius!) ist extendiert. Von den Flexoren der Handwurzel funktionierten noch der Flexor carpi ulnaris; aber auch er gibt schon komplete EAR; Flexor carpi radialis funktioniert noch ein wenig, er gibt bereits gar keine Zuckung mehr. Die Fingerbeuger sind gleichfalls vollständig kraftlos in der Bewegung. Obwohl in Beugung, leisten sie einer passiven Hyperextension gar keinen Widerstand. Was endlich die kleinen Handmuskeln betrifft, so ist Thenar und Hypothenar atrophisch. Die Hand ist deutlich im Wachstum zurückgeblieben. Die Funktionsprüfung des Daumens ergibt ein vollständig negatives Resultat: Ab- und Adduktion sind vollständig erloschen (Abductor pollicis brevis und Adductor pollicis). Der Opponens scheint noch etwas zu funktionieren, und noch um ein weniges besser scheint die Beugung und Streckung zu sein, in die sich je ein kurzer und langer Muskel teilen. Die übrigen Finger sind völlig tot; besonders Adduktion und Abduktion (Interossei volares und dorsales) ist unmöglich. Deutlich sind sodann die okulopupillären Symptome ausgesprochen. Es findet sich am linken Auge der Enophthalmus, die Ptosis, durch welche die Lidspalte verengt ist, und die Miosis. Ueber Sensibilitätsstörungen war bei der Un-

ruhe der Patientin kein sicheres Resultat zu erzielen. Zweifellos ist hier also auch eine typische Klumpkesche Lähmung vorhanden, die Lähmung des linken Armes setzt sich demnach aus einer Duchenne-Erbschen und einer Klumpkeschen Lähmung zusammen. An dem ganzen Arm zeigt nur der Triceps normales elektrisches Verhalten. Die Bewegungen der Scapula sind ebenso wie an der rechten Seite vollkommen frei.

Wir haben hier also einen Fall von Entbindungslähmung vor uns, der wegen seiner Doppelseitigkeit schon selten ist und durch den ausgesprochenen Klumpkeschen Typus noch besonders an Interesse gewinnt.

*

In der Literatur ist bisher noch keine Zusammenstellung der doppelseitigen Entbindungslähmung erfolgt. Es sei mir dies der besseren Uebersicht und Vollständigkeit halber im folgenden erlaubt:

1. Smellie: Multipara. Die früheren Geburten waren normal verlaufen; vorliegender Geburtsverlauf sehr schwer, von langer Dauer. Schließlich wurde, nachdem der Kopf zu zwei Dritteilen ins Becken herabgestiegen und das Kinn bis zur unteren Partie des Os ischii herabgestiegen war, die Zange angelegt in Seitenlage der Frau. Das Kinn wurde nach links gewendet, bis es den Arcus pubis erreicht hatte. Die weitere Geburt ohne besondere Schwierigkeiten. Befund am Neugeborenen: Beträchtliche Geburtsgeschwulst im Gesicht, Kompression des Schädels, Lähmung der Arme, die sich erheblich zurückbildete. Smellie führte die Lähmung auf die lange Kompression zurück, der die oberen Extremitäten ausgesetzt waren.

2. Seeligmüller: Primipara mit allgemein verengtem Becken. Entsprechend schwerer Geburtsverlauf. Wendung, Extraktion des nachfolgenden Kopfes bei kolossaler Anstrengung während voller 10 Minuten. Kind scheintot, künstlich wieder belebt. Nach der Geburt wird Lähmung der beiden Arme bemerkt. Die Untersuchung vier Wochen nach der Geburt ergibt folgendes Resultat: Beide Arme hängen regungslos schlaff herunter, sind nach innen rotiert, die Hände hyperproniert, gebeugt, abwärts gerichtet, im rechten Arm war eine Spur Beweglichkeit und faradische Erregbarkeit zu bemerken,

während linkerseits beide vollkommen fehlten. Galvanische Erregbarkeit der Muskeln beiderseits sehr gering. Knochensystem intakt — Faradisation und passive Bewegung brachten innerhalb eines halben Jahres erhebliche Besserung. Seeligmüller nimmt Zerreissung des Plexus brachialis an.

3. Seeligmüller: Kind von $5^1/_2$ Jahren, Entbindung seinerzeit sehr schwer (Querlage, Armvorfall, Wendung auf die Füsse, Herabholen der Arme), gleich nach der Geburt Lähmung beider Arme; bald darauf Verbildung beider Hände, die rechte Hand in Beugung und Ulnarflexion, die Finger gebeugt und radialwärts gerichtet; im Handgelenk keine aktive, wohl aber passive Bewegung möglich. Also totale Lähmung der Extensores carpi, von denen auch der radiale elektrisch unerregbar, während im ulnaren und gemeinschaftlichen Fingerstrecker die Erregbarkeit bloß herabgemindert ist. Die Flexoren des Vorderarmes funktionieren gut, die Daumen sind verkrümmt, der linke Vorderarm stark atrophisch, in Mittellage zwischen Pro- und Supination. Das Radiusköpfchen mitten in der Ellenbeuge fühlbar. Die Muskulatur des linken Vorderarmes ist faradisch unerregbar, die der Oberarme reagiert nur wenig. Die Flexoren des Vorderarmes sind wenig erregbar, der Trizeps nur spurweise, der Bizeps gar nicht. Galvanische Erregbarkeit allenthalben erhalten, jedoch herabgesetzt. In den Schultergelenken keine Beweglichkeit, die Schultern selbst difform, in ihren Dimensionen verkleinert. Sensibilität beiderseits, besonders links, stark herabgesetzt. Keine Besserung trotz Einleitung der Elektrotherapie.

4. Jolly: Primipara. Gesichtslage durch den Thorn'schen Handgriff in Hinterhauptslage verwandelt, Deflexion des Rükkens dabei nicht ausgeglichen. An den Armen selbst keine Manipulationen. Gleich nach der Geburt ganz eigenartige Lähmung an beiden Oberextremitäten. Die Vorderarme und Hände in nach aufwärts gerichteter Stellung. Die Oberarme über die Horizontale erhoben, vollständig abduziert, die Vorderarme in spitzwinkliger Beugestellung proniert, die Hände und Finger schlaff herabhängend, der Kopf nach rückwärts geneigt. Passiv frei sind Kopf-, Schulter- und Oberarmbewegungen, ebenso weitere Beugung der Vorderarme; aktiv sind aber alle diese Bewegungen möglich; keine Pupillar- und Sensibilitätsstörungen; die Stellung ist keines Redressements fähig, im Schlafe gleicht sich jedoch der Kontrakturzustand aus, die Arme hängen alsdann schlaff herunter, um nach dem Erwachen wieder in die Kontrakturstellung zurückzukehren. Faradische Erregbarkeit

im Pectoralis major und Latissimus dorsi abgeschwächt. Galvanische Reaktion in diesen Muskeln sowie in Trizeps, den Hand- und Fingerstreckern und den Interossei träge. Sonst normales elektrisches Verhalten. Nach und nach etwas Beweglichkeit in Händen und Fingern. Befund des Kindes im Alter von $1^1/_2$ Jahren: Die Arme in den Schultern um 40° vom Rumpf erhoben und abduziert. Die Vorderarme im Ellenbogengelenk stark gebeugt, die Hände der seitlichen Brustwand anliegend; die Handgelenke überstreckt, rechts die Finger gebeugt, links gestreckt; bei aktiven Bewegungsversuchen kommt es lediglich zu starker Hebung der Oberarme in den Schultern. Aktive Abduktion der Oberarme mangelhaft, aktive Streckung der Vorderarme und der Finger höchst unvollständig; Beugung etwas besser. Die elektrische Untersuchung ergibt in den Flexoren der Hand und der Finger, im Opponens pollicis und den Fingerstreckern rechts sowie in den Hand- und Fingerstreckern links Herabsetzung der faradischen Erregbarkeit, im rechtsseitigen Trizeps, Latissimus dorsi und Pectoralis major fehlt diese ganz. Galvanisch besteht träge Zuckung in den rechtsseitigen Fingerbeugern. In den Streckern und Interossei keine sichere Kontraktion, ebenso im Pectoralis major und Latissimus, während im Trizeps nur eine ganz schwache und wurmförmige Zuckung zu sehen war, sonst elektrischer Befund normal.

5. Arens: Lähmung beider Arme nach schwieriger manueller Extraktion, linksseitige Lähmung nach kurzer Zeit verschwunden, rechtsseitige dagegen persistent. Klinisches Bild vom Typus Duchenne-Erb. Betroffen blieben Deltoideus, Bizeps, Brachialis internus, beide Supinatoern und der Infraspinatus. Ursache angeblich Blutung, eventuell Zerreissung des 5. und 6. Cervikalnerven.

6. Guillemot: 23jähriger Mann, beide Scapulae weit abstehend, bloß Hebung derselben möglich. In der Ruhelage beide Arme vom Rumpf abgehoben. Rückwärtsheben der Arme unmöglich. Die Humeri einwärts rotiert. Die Vorderarme können nicht gestreckt werden, werden gebeugt gehalten, auch Hände und Füße in ihrer Beweglichkeit stark eingeschränkt, die Finger eingeschlagen. Atrophiert sind Teile des Trapezius, ferner die Rhomboidei, der Deltoideus, Supra- und Infraspinatus und Latissimus dorsi. Der Trizeps fehlt beiderseits ganz, links auch der Supinator longus hochgradig atrophisch. Das Ellbogengelenk nicht normal konfiguriert, Herabsetzung der Empfindlichkeit an der Ulnarseite der Hände und des Unterarmes.

Linkerseits leichte Parese. Die Lähmung datiert seit Geburt, die Ursache ist in ungeschickten Traktionen der Hebamme zu suchen, welche über 30 Entbindungslähmungen verursacht haben soll.

7. Guillemot: 18jähriger Mann, 3 Tage nach der Geburt (Steißlage) wurde Lähmung beider Oberextremitäten bemerkt. Die rechte Scapula von der Wirbelsäule abgehoben, die Beweglichkeit eingeschränkt. Der rechte Oberarm vom Rumpf abgehoben, einwärts rotiert; der Vorderarm gebeugt, stark supiniert, die Hand supiniert, die Palma manus sieht nach auswärts. Es sind der Subscapularis gut erhalten, der Supra- und Infraspinatus atrophisch. Der Deltoideus funktioniert noch leidlich gut, ebenso die Vorderarmbeuger. Trizeps fehlt. Latissimus dorsi und Pectoralis major sind partiell atrophiert. Die Fingerbeugen funktionieren nicht, jedoch die Strecker. Der Radius ist nach vorne luxiert, keine Sensibilitätsstörung.

8. Guillemot: 21jähriger Mann, Lähmung beider Oberextremitäten 3 Wochen nach der Geburt (Steißlage). Linke Schulter steht höher als die rechte, die Beweglichkeit beider Schulterblätter eingeschränkt, der rechte Oberarm vertikal herabhängend, kann weder gehoben, noch nach vorn gebracht werden. Am Vorderarm gelingt die Extension besser als die Flexion. Finger gebeugt. Teile des Trapezius und die Rhomboidei beiderseits lädiert. Der Deltoideus teilweise, Latissimus dorsi vollkommen atrophisch, Hand geschwollen, zyanotisch; keine Sensibilitätsstörungen. Links der Arm in Einwärtsdrehung herabhängend, die Handbewegung gut, Deltoideus und Infraspinatus fehlen vollkommen. Empfindungsstörungen fehlen. Leichte linkskonvexe Skoliose in der Halswirbelsäule. Rechtsseitiger Schiefhals und Callus der rechten Clavicula.

9. Guillemot: 20jähriger Mann. Gleich nach der Geburt (Steißlage) Lähmung der beiden Oberextremitäten, besonders affiziert waren rechts Pectoralis major, Trizeps, Rhomboidei, Trapez. inf. und die Handbeuger, links fast die gesamte Muskulatur bis auf den Biceps, Brachial. int., Sup. long. und Deltoideus, beträchtliche Sensibilitätsstörungen, beiderseits enge Lidspalten.

10. Guillemot: 22jähriges Mädchen. Einige Tage nach der Geburt (Fußlage) Lähmung beider Arme, erhalten sind nur rechts der Biceps, Brach. int. und Sup. long., der Deltoideus ist halb atrophisch. Links ist nur der Triceps erhalten. Sensibilitätsstörungen bestehen rechts, links nicht, rechts Miose, Lidspalte nicht different.

11. Guillemot: 18jähriger junger Mann, sofort nach der Geburt (Steißlage) Lähmung beider Arme, rechts totale Atrophie aller Muskeln bis auf Pectoralis major, Biceps, Sup. long. und Brach. int., links nahezu dasselbe Bild. Hier leichte, rechts keinerlei Sensibilitätsstörung. Links Miose und Ptosis.

12. Guillemot: 14jähriges Mädchen, nach der Geburt (Steißlage) Lähmung beider Oberextremitäten, rechts bis auf den Triceps und die Handbeuge, alle Muskeln mehr oder weniger atrophisch. Keine Sensibilitätsstörungen. Links bloß im Pectoralis major, Triceps und den Fingerbeugern etwas Beweglichkeit erhalten. Leichte Sensibilitätsstörung.

13. Köster: Querlage, Wendung auf den Fuß, Armlösung, Extraktion; gleich nach der Geburt vollständige Lähmung beider Arme, vorzüglich aber des linken, rasche Besserung ohne besondere Behandlung, Einwärtsrotation besonders links, Oberarm dem Rumpf anliegend, kann nicht gehoben werden. Ellbogen und Finger gut beweglich, beide Pectorales majores Kontraktur. Auf den faradischen Strom reagieren Supra- und Infraspinatus nicht. Es besteht sonach Lähmung beider Nn. suprascapulares und Parese beider Deltoidei, keine Knochenläsion.

14. Köster: Schwierige Geburt, Wendung, Extraktion, mühsame Lösung der emporgeschlagenen Arme, infolgedessen Fraktur beider Humeri, 10 Tage nach Anlegung eines Schienenverbandes Einsetzen der Lähmung in beiden Armen, besonders rechts. Beide Arme, besonders die Oberarme, atrophisch, die aktive Hebung der Arme ausführbar, ebenso Beugung des Unterarmes und der passiv gestreckten Finger. Doch schlaffe Innervation, die Hände geschlossen, die Daumen eingeschlagen. Der faradische Strom brachte auf der Beugeseite schwache, auf der Streckseite gar keine Zuckung hervor, entsprechend der Umschlagstelle der Radiales beiderseits starke Kallusmassen.

15. Roulland: Langsame Entwicklung des Kopfes (Hinterhauptslage 1. Pos.), der Hals von der Nabelschnur derart umschnürt, daß Durchschneidung der letzteren sich als notwendig erwies. Zwei Tage nach der Geburt beide Arme gelähmt; sie hängen nach einwärts gedreht neben der Brust herab; der Ellbogen etwas vom Rumpfe abstehend. Beiderseits reagieren Deltoideus und Infraspinatus schlecht auf den elektrischen Strom. Sonst keine Störungen, keine Alteration der Sensibilität. Am 10. Tage stirbt das Kind an einer interkurrenten Erkrankung; der nervöse Obduktionsbefund ist negativ.

16. Monnier-Dauchez: 4jähriger Knabe. Geburt

(Fußlage) durch heftigen Zug an den Füßen beschleunigt. Am 2. Lebenstage beide Arme vom Rumpfe abgehoben und nach einwärts rotiert. Dieses Zustandsbild besteht seitdem unverändert fort. Die Oberarme sind stark abgemagert, die Vorderarme etwas gebeugt in forcierter Pronation, die Ellbogen vom Thorax abstehend, die Fäuste eingeschlagen, sämtliche Schultermuskeln atrophiert. Die Schulterblätter folgen den Bewegungen der Arme; die Hände sind kaum gebrauchsfähig. Keine Empfindlichkeitsstörung; es besteht auf beiden Seiten Luxatio subglenoidea humeri. Ursache: Forcierte Elevation beider Arme während der Entbindung; keine Besserung.

17. Ducourneau: 10 monatliches Kind; seit Geburt Lähmung beider Deltoidei, Bicipites, Tricipites, Teretes, Supra- und Infraspinati. Vorderarmmuskeln intakt. Kontraktur beider Subscapulares. Keine Sensibilitätsstörung, Subluxation beider Humeri. Faradisation bewirkt nach 2 Monaten Besserung außer in den Deltoidei.

18. Comby: Mutter rachitisch, Kind in Steißlage; energische Traktionen. Lähmung beider Oberextremitäten, die sich auf die Hand- und Fingerbewegung erstreckte. Es fehlt auch die Empfindlichkeit für Nadelstiche. Nach mehr als Jahresfrist noch keinerlei Besserung.

19. Oppenheim: 14jähriger Knabe mit typisch doppelseitiger Entbindungslähmung vom Typus Duchenne-Erb. Die Supinatoren sind völlig geschwunden. Die Infraspinati funktionieren nur zum Teil. Die Bicipites haben sich erholt, sind aber wegen des Ausfalles der Supinatoren kontrakturiert. Will der Patient die Hand zur Nase bringen, so ist er genötigt, zunächst den Oberarm bis zur Horizontalen zu abduzieren.

Die bisher erwähnten Fälle sind fast alle und beinahe wortgetreu dem Sammelreferat Stranskys entnommen.

20. Philippe und Cestan: Ausgetragenes Kind. Vater Alkoholiker. 4 Kinder während der Geburt gestorben. Geburt sehr schwierig. Fußlage, gewaltsame Traktionen der Hebamme, drei Stunden lang künstliche Atmung. Schlaffe Lähmung beider Arme, blieb sich selbst überlassen. Kind mit 3 Jahren in die Klinik. Muskelatrophie, durch Fettreichtum verdeckt, chronisches Oedem der Hände. Arme im Längenwachstum zurückgeblieben. Keine Sensibilitätsstörungen. Hände in Pronation. Biceps wenig getroffen, Arme können in der Ellenbeuge gebeugt werden. Keine Schmerzemfindung, keine fibrillären Zuckungen, Reflexe nicht auslösbar. Elektrische Erregbarkeit für Nerven und Muskel bei galvanischem und faradi-

schem Strom herabgesetzt. Keine ausgesprochene EAR. Augen o. B. Außerdem spastische Paraplegie beider Beine. Gang ähnlich dem Little. Patellarreflexe gesteigert. Keine Sensibilitätsstörungen. Keine Störungen der Sphinkteren, keine Krämpfe, keine Intelligenzstörungen. Wahrscheinlichkeitsdiagnose: Hämatomyelie der Halsmarkanschwellung. Pat. stirbt im Alter von 6 Jahren in der Klinik an Pleuritis purulenta nach Scarlatina. Die Autopsie ergibt: Zur Erklärung der doppelseitigen Armlähmung Zerreissung und Sklerose des Plexus brachialis in der oberen Partie, leichte Pachymeningitis der unteren Halsregion und Zerreissung einiger hinterer Wurzeln mit sekundärer Degeneration im Hinterstrang. Zur Erklärung des spastischen Ganges eine alte cerebrale Meningitis mit Narbenbildung, vorwiegend in der Gegend der Gyri und des Sulcus Rolandi, sowie Entartung der Pyramidenstränge.

21. Gessner: 11jähriger Junge. Querlage, Extraktion nach Wendung. Lähmung des Plexus cervico-brachialis beiderseits. Rechts hochgradige Atrophie der Muskeln, links Atrophie und Schwäche der Muskeln geringer als rechts, nach Ansicht des Autors dadurch bedingt, daß bei der Extraktion der Mittelfinger auf die rechts gelegenen Nervenstränge mehr drückte als der Zeigefinger auf der linken. Befallen sind: Cucullaris, Sternoicleido, Platysma, Latissimus dorsi, Rhomboidei, Deltoides, Brachialis, Biceps, Brachio-Radialis. Hypoplasie der zugehörigen Knochen: Scapula, Rippen, Clavicula, die ihre Krümmung verloren hat, und des Oberarmes, der eine Fraktur am Collum chirurg. aufweist.

22. Zappert: Sechs Monate altes Kind. Entbindung bei Querlage durch Wendung. Schlaffe Lähmung beider Arme. Starke Innenrotation, Palmarflächen der Hände sehen nach außen. Atrophien lassen sich bei dem fetten Kinde nicht nachweisen. Spontanbewegungen im Sinne der Hebung der Schulter, Beugung des Ellbogens fehlen vollkommen, ebenso Auswärtsrollung des Oberarmes. Fingerbewegungen sind vollkommen frei. Reflexe fehlen. Sensibilität intakt. Elektrische Untersuchung: Deltoides unerregbar, Biceps und unterer Teil der Cucullaris geben prompte Zuckung. Diagnose: obere Plexuslähmung beiderseits. Durch fortgesetzte Massage und Faradisation Besserung, so daß nur Einwärtsrotation der Oberarme und Einschränkung der Schulterhebung, besonders rechts, bestehen bleibt.

23. Krüger: 37jährige Mehrgebärende. Frühere Geburten immer schwierig. Becken platt rachitisch. Diese Ge-

burt jedoch normal, nur die Schultern machen Schwierigkeit beim Durchtritt, so daß der herbeigerufene Arzt kräftig von oben drücken, wahrscheinlich von unten auch ziehen mußte. Anamnese und Röntgenbild geben keinen Anhaltspunkt für Fraktur. Heben des rechten Armes fast bis zu einem Winkel von 90° möglich; dabei tritt die Schulterhilfsmuskulatur mit in Aktion. Heben des linken Armes geht bedeutend besser, doch beugt sich das Kind dabei stark zurück. Das Heben der Schultern geht beiderseits gut. Beugung im Kubitalgelenk rechts unmöglich, links nur passiv. Die rechte Hand steht in Mittelstellung zwischen Pro- und Supination. Die linke Hand steht etwas ulnar abduziert im Handgelenk. Pro- und Supination der rechten Hand ziemlich gut. Beugung dagegen nicht möglich. Die Pronation ist links nicht vollkommen möglich, die Supination dagegen prompt. Beugung und Streckung im Vorderarmgelenk sehr gering. Atrophie des Kleinfinger- und Daumenballens. Opposition des Daumens erschwert, Abduktion und Adduktion gut. Die Beugung der Finger zur Faust geht leidlich, eine vollkommene Streckung nur im 2. und 5. Finger möglich. Die Sensibilität scheint nicht herabgesetzt zu sein. Die elektrische Untersuchung ergab EaR (und Atrophie) folgender Muskeln: Deltoides, Biceps, Brachialis internus, Supinator longus, der Muskeln des Kleinfingerballens, der Interossei und Lumbricales V, IV und III (partiell). Die Vorderarmmuskeln sind ziemlich normal, nur die Beuger zeigen bei direkter Reizung eine geringe Herabsetzung der faradischen Erregbarkeit. Augen: Pupillen mittelweit, reagieren träge, besonders rechts. Kein Eingesunkensein des Bulbus. Diagnose: Atypische Erbsche und Klumpke'sche Lähmung, letztere ohne okulopupilläre Symptome.

24. Lange: Sehr schwere Geburt. Ein ärztlicher Bericht liegt nicht vor. Die Angehörigen können nur angeben, daß bei der Geburt an den Armen stark gezogen worden ist. Die Lähmung der Arme wurde sofort nach der Geburt festgestellt. Autor sah den Knaben zum erstenmal im Alter von $7^1/_2$ Jahren. Die Untersuchung ergibt, daß an beiden Armen schwere Lähmungen bestehen. Rechts ist im Supraspinatus, Teres minor und Deltoides gar keine Kontraktionsfähigkeit nachzuweisen. Im Triceps und Biceps und den Extensoren und Flexoren der Hand und der Finger ist etwas Leben vorhanden. Eine nennenswerte größere Beweglichkeit von Oberarm, Unterarm, Hand und Fingern ist jedoch nicht möglich. Der Arm hängt schlaff herab; der Unterarm steht in Pronationsstellung;

die Hand ist dorsal flektiert und die Finger und der Daumen sind in Beugestellung. Links ist der Befund an den Muskeln und Armen ungefähr gleich wie rechts. Nur ist die Hand nicht wie rechts dorsal flektiert, sondern palmaflektiert. Neben diesen schweren Lähmungserscheinungen ergab das Röntgenbild rechts eine Deformierung der oberen Femurenden, die mit größter Wahrscheinlichkeit auf eine während der Geburt entstandene Epiphysenlösung zurückzuführen war.

25. Kaumheimer: Eltern gesund; VII para, Hängebauch, 4 Kinder noch nicht ein Jahr alt an Krämpfen gestorben. Kein Abort. Becken normal, Gesichtslage, rasche Geburt ohne weitere Hilfe, bloß am Kopf hat die Hebamme ein wenig gezogen wie sonst bei jeder Geburt auch. Die Arme wurden schön miteinander geboren, Kind scheintot. Uebergießen mit Wasser und Schultze'sche Schwingungen. Nach ca. 15 Minuten Schreien. Am dritten Tage wird krankhafte Armhaltung bemerkt. Kind 14 Tage alt zum Arzt gebracht. Linke Hand nach unten in einer Binde fixiert. Nach weiteren 14 Tagen wird bemerkt, daß auch der rechte Arm gelähmt ist; daher rechts ebenfalls Verband. Das Kind wird später bei verschiedenen Aerzten wiederholt untersucht. Es findet sich beiderseits Hyperdorsalflexion der Hände, rechts mehr als links. Volarflexion nur mit Gewalt ausführbar. Kein Greifen. Rechts Arm in der Schulter nach oben völlig fixiert. Das Kind bekommt ca. ein halbes Jahr lang tagsüber eine große Schiene, vom Schulterblatt bis zur Hand reichend, um den Arm herunterzudrücken, außerdem werden Arm und Hände täglich zweimal massiert. Im Alter von $4^1/_2$ Jahren wird das Kind in der Klinik untersucht. Rechts wird alles in den Arm genommen, die linke Hand zum Tragen gut benutzt. Maßdifferenz der Unterarmlänge 1 cm, des Handumfanges 1,5 cm. Rechtes Handgelenk schlotternd. Grübchen unter den rechten Grundgelenken (dors. Fettpolster). Rechts beide Handballen abgeflacht (Affenhand), links etwas der Kleinfingerballen. Farbe und Temperatur der Hand normal. Beiderseits Oberarme etwas vom Thorax abduziert (Schwäche des Pectoral. maj. (5, 6, 7 C, 1 D*). Dabei rechter Arm etwas stumpfwinklig gebeugt, als Folge der Bicepskontraktur (5, 6 C) und der übrigen Beuger (5, 6, 7 C). Die deutliche Besserung dieser Stellung und die

* C = Cervicalsegment, D = Dorsalsegment; vgl. hiezu Bing, Kompendium der topographischen Gehirn- und Rückenmarkdiagnostik, 1911, 2. Auflage.

geringe Kontraktur in anderen Muskelgruppen (Handgelenk) ist wohl hauptsächlich auf die Behandlung zurückzuführen. Rechte Handfläche sieht meist der Mittellinie zu; diese auch links etwas vorhandene Supinationsneigung ist aber nicht durch Kontraktur des Biceps verursacht, da dieser erst bei stärkerer Flexion supinieren kann. Es ist eine Lähmung des Pronator teres (6, 7 C) anzunehmen und daher Wirkung des Supinator brevis ($^1/_2$5, 6, $^1/_2$7 C). (Denn der Sup. long. proniert nach Bing eine Spur.) Freie Supination, Pronation, auch passiv unmöglich, bis zum rechten Winkel (vgl. Jollys Fall). Heben der Arme frei (Delt. 5, $^1/_2$6 C, Supraspinatus 5 C, Trapez. Nerv. access., Serrat. ant. 5, 6, 7 C). Die für einen Gesunden unmögliche vertikale Hochstellung der stark gebeugten Arme ist wohl nur durch Schwächung der Antagonisten Pectoralis major (5, 6, 7, 8 C, 1 D) und Pectoralis minor (7, 8 C und 1 D) zu erklären, die sich auch rechts in einer aktiven Adduktionsbehinderung ausdrückt. Armheben bis Kopfhöhe auch rechts sehr kräftig, Abwärtsdrücken beiderseits gut ausführbar, Adduktion nach hinten rechts etwas beschränkt (Schwäche des Latissimus 6, 7, 8 C) und Teres major $^1/_2$5, 6, $^1/_2$7 C), Abduktion der Scapula (Rhomboidei 4, 5 C), Einwärtsrotation (Subsc. 5, 6 C) und Auswärtsrotation des Oberarmes (Infraspinatus 5, 6 C, Teres minor, Supr. spin. 5 C) beiderseits frei. Beim Emporheben unter den Achseln gibt die rechte Schulter deutlich nach (Schwäche des Pectoralis min. 7, 8 C, 1 D — Gegenbaur), ebenso steht beim Vorwärtsstrecken der Arme die rechte Scapula etwas vom Thorax ab (Schwäche des Serrat. ant. 5, 6, 7 C). Oberarmbeuger rechts schwächer (auch Inaktivität). Rechts keine Streckung (Lähmung des Triceps, 6, 7, 8 C), auch passiv nicht völlig ausführbar. Links aktive Streckung sehr schwach, aber fast ganz möglich. Beim Gehen flügelartiges Ab- und Emporheben des rechten Armes, rechte Hand stets, linke Hand mit Vorliebe in Dorsalflexion Ext. carpi radialis $^1/_2$5, 6, 7 C und Ulnaris $^1/_2$6, 7, 8 C). Rechts keine Plantarflexion, links bis etwa über die Horizontale hinaus möglich (Lähmung des Flex. carp. rad. und ulnaris, palmaris long. $^1/_2$7, 8 C, $^1/_2$1 D). Ulnar- und Radialflexion rechts aufgehoben, links mit herabgesetzter Kraft möglich, aktive Handdorsalflexion beiderseits auffallend kräftig, Finger rechts stets in leichter Flexion, im 2., 3. und 5. Finger Flexion und Extension etwas möglich, 4. Finger steht still, Extension links, fast ganz ausführbar, Flexion mit guter Kraft. Ab- und Adduktion des rechten Daumens nur in Spur möglich, links etwas besser. Beiderseits keine Oppo-

sition. Daumen und 5. Finger links können nicht zusammengebracht werden. Ab- und Adduktion der Finger rechts aufgehoben, links schwach. Rohe Kraft des linken Armes und der Hand herabgesetzt. Reflexe der oberen Extremitäten nicht auslösbar. Rechts hebt sich der flektierte Arm beim Beklopfen des Triceps mit einem kurzen Aufflattern von der Unterlage ab. Pupillen o. B. Galvanisch: Vom Nerven aus rechter Nerv. rad. 3,0—3,5 (links 3,0), rechter Nerv. medianus 3,5 links 2,0—2,5, rechter Nerv. ulnaris 4,5 (linker 3,0). Prompte Reaktion: Deltoides 3,0 links 2,0), Biceps 2,5 links 2,5), Trapezius, Rhomboidei, Latissimus, Pectorales, Supra- und Infraspinatus. Triceps rechts nicht erregbar, links Ueberspringen auf die Beugergruppe. Flex. carp. ulnar. und rad. rechts nicht zu erhalten, ebenso Fingerextensoren. Ab- und Adduktoren des rechten Daumens (stets Ueberspringen). EaR nur recht am Thenar und Hypothenar (ASZ > KSZ). Faradisch: Rechts keine Triceps- oder Pronatorquadratuswirkung. Extens. carp. ulnar. besser wie Extens. carp. radialis. Extens. poll. long. und Extensoren des 3. und 4. Fingers in Spur erhalten. Uebrige Extensoren nicht deutlich. Flexores digiti II und III erregbar. Daumenballen fast völlig gelähmt, linker Flex. carp. rad. und ulnar erregbar, ebenso Triceps und Extensor carp. rad. und ulnar., aber erst bei starken Strömen. 3., 4. und 5. Fingerbeuger gut, 2. schlecht erhalten. — Untere Extremitäten völlig intakt.

In diesem Falle also sind hauptsächlich die Muskeln, die von $^1/_2$6, 7, 8 Cervicalsegment und 1 Dorsalsegment versorgt werden, betroffen. Dagegen sind auffallenderweise die Muskeln der Erb'schen Gruppe ferner der Extens. carp. rad. ($^1/_2$5, 6, 7 C) und der Extens. carp. uln. ($^1/_2$6, 7, 8) von der Lähmung verschont geblieben.

Zwischen der Lähmung des rechten und linken Armes herrscht eine auffallende Symmetrie in der Ausbreitung.

Aus diesen vorliegenden 25 Fällen ersehen wir, wie selten und auch wie vielgestaltig das Bild der doppelseitigen Entbindungslähmung ist. Von der einseitigen unterscheidet sie sich in der Hauptsache jedoch nur eben durch ihre Doppelseitigkeit. Ihre Besprechung in Aetiologie, Diagnose und Therapie berührt sich daher häufig mit derjenigen der einseitigen.

Wenn wir uns nun im folgenden der Aetiologie

und Pathogenese zuwenden, so herrscht hierüber noch ziemliche Meinungsverschiedenheit. Lassen wir die Hauptansichten der Reihe nach kurz Revue passieren, so führte Smellie, der erste Autor, der sich im 18. Jahrhundert mit der Entbindungslähmung befaßte, ihre Entstehung hauptsächlich auf langdauernde Kompression der oberen Extremitäten im mütterlichen Becken zurück. Die späteren Autoren machten schließlich die Eingriffe des Geburtshelfers dafür verantwortlich, und zwar hielten die älteren mehr den Druck, die neueren mehr den Zug für das ursächliche Moment. Den Druck betreffend, gaben einige Autoren dem direkten bei Anlegung der Zange und bei geburtshilflichen Handgriffen die Schuld. Duchenne, sodann besonders Erb schuldigten den Prager- und Mauriceau-Veitschen Handgriff an. Als Druckstelle wies Erb auf den Supraklavikularpunkt hin. Andere Autoren hielten mehr den indirekten Druck für ursächlich, so durch Kompression der Clavicula, wodurch der Nervenplexus zwischen dieser und der Wirbelsäule oder der ersten Rippe gequetscht werde (Hödemaker, Schultze, Steiner), ferner durch ein Blutextravasat (Hämatom), das auf den Plexus drücke (Seeligmüller), sodann durch luxierte frakturierte Knochen (Küstner). Zug, dadurch Zerrung und Zerreissung der Nervenstränge kommt nach Ansicht der Autoren (Carter, Fieux, Shoemaker, Sachs und Stolper) in Anwendung bei Kopf- wie bei Beckenendlage, bei dieser zur Entwicklung der Schulter, bei jener zur Entwicklung des Kopfes. Ohne Bedeutung dabei ist, ob mit den Händen oder der Zange gezogen wird. Das Gefährliche ist vielmehr der schiefe („asynklitische") Zug bei starker Seitenneigung des Kopfes, wo der Hals stark gespannt wird; besonders Fieux hat hierüber durch experimentelle Untersuchung Klarheit gebracht. Er war es auch, der zur Erklärung der Häufigkeit der oberen Plexuslähmung darauf hingewiesen hat, daß eben die 5. und 6. Cervicalwurzel den weitesten

Weg zur Achselhöhle hat, daher am meisten gespannt wird und am ersten zerreißt. Verhängnisvoll kann sodann die Lösung der über den Kopf geschlagenen Arme werden, wo oft Druck und Zug zusammenwirken.

Einen neuen Gesichtspunkt gab Stransky. Unter Hinweis auf ähnliche Verhältnisse bei der Schlaflähmung der Alkoholiker und der sogen. Narkoselähmung macht er geltend, daß in der bei protrahierter Geburt entstehenden Asphyxie und der dadurch bedingten Hypervenosität und toxischen (kohlensäureüberladenen) Beschaffenheit des Blutes die Hauptursache der Entbindungslähmung zu suchen sei. Es bedürfe dann sozusagen nur als auslösenden Momentes der mechanischen Ursache (Zug oder Druck), die nicht einmal von besonderer Intensität zu sein braucht, um bei den in ihrer Lebensenergie bereits geschädigten Nervenelementen jene anatomischen Veränderungen zu setzen, welche die Lähmung in Erscheinung rufen.

Resümieren wir, so hat die Ansicht Fieux', die sich auf experimentelle Untersuchungen stützt, am meisten Wahrscheinlichkeit, andererseits ist die Ansicht Stranskys sehr bestechend. Es mag aber wohl sein, daß Druck im Verein mit Asphyxie, daß aber Zug auch ohne letztere sehr wohl eine Entbindungslähmung bewirken kann. Ob dann eine einseitige oder doppelseitige Lähmung resultiert, hängt davon ab, ob die mechanische Schädlichkeit auf einer oder beiden Seiten eingewirkt hat.

Weitaus die meisten Entbindungslähmungen sind ja bei Geburten mit Kunsthilfe beobachtet worden. Doch sind auch Entbindungslähmungen bei Spontangeburten bekannt. Demnach kann also nicht ausschließlich in dem Eingriff des Geburtshelfers die Ursache für die Lähmung erblickt werden. Die oben angeführten Fälle von Jolly und Kaumheimer zeigen uns auch Spontangeburten bei doppelseitiger Entbindungslähmung. Da nun in diesen beiden Fällen die Geburt in Gesichtslage er-

folgte, sodann die Lähmungserscheinungen in jedem Falle von der gleichen, von den übrigen Fällen hervorstehenden Eigentümlichkeit waren (unterer Lähmungstypus mit Ausschluß der okulo-pupillären Symptme und beiderseitiger Symmetrie), so hat Kaumheimer daraus gefolgert, daß die Gesichtslage selbst ätiologisch von Bedeutung für diese Lähmungen sein müsse, und hat hiefür die Erklärung gegeben, daß bei der Gesichtslage, dieser höchsten Deflexion, die wechselnden Uteruskontraktionen den Hals des maximal nach rückwärts gebeugten Kopfes derart anspannen, daß die Nervenstränge des Armplexus gezerrt und lädiert werden. Die intrauterine Gewalteinwirkung bei deflektiertem Kopfe wäre dann dem äußeren schiefen Zuge gleichzusetzen. Asphyxie scheint hiezu nicht immer nötig zu sein. Im Falle Kaumheimers wenigstens wird ausdrücklich bemerkt, daß die Geburt nur kurze Zeit in Anspruch nahm. Ob und inwieweit sich Kaumheimers Anschauungen bestätigen, wird vielleicht durch spätere Untersuchungen entschieden werden. Ob sodann bei den durch Gesichtslage verursachten Entbindungslähmungen die Läsion immer eine bestimmte (redikuläre) ist und ob somit der oben beschriebene Symptomenkomplex eventuell für Gesichtslage charakteristisch ist, wäre dann wieder eine Frage für sich, die ebenfalls noch weiterer Erklärung bedarf.

Bei dieser Gelegenheit ist es nicht uninteressant, auch bei dem übrigen Teil der oben beschriebenen doppelseitigen Entbindungslähmungen einmal der Geburtslage Beachtung zu schenken. Außer den beiden bereits erwähnten Fällen von Gesichtslage wird bei 3 Fällen Schädellage angegeben, darunter eine Zangengeburt und eine Nabelschnurkomplikation. Bei 2 Fällen fehlt jede Angabe. Bei je einem wird von ungeschickten Traktionen der Hebamme und von Zug an den Armen gesprochen. 4 Fälle entfielen auf Querlage, 9 auf Steiß- und Fußlage, bei 3 Fällen wird nur erwähnt, daß die Extraktion an-

gewendet wurde. Auch in unserem Falle hat sich nach längerem Nachforschen herausgestellt, daß das Kind in Querlage geboren und nach Wendung durch Extraktion entbunden wurde. Beachten wir, daß von allen Geburten 96% auf Kopflage, nur 3,2% auf Beckenend- und 0,8% auf Querlage treffen, so ist das häufige Zusammentreffen von doppelseitigen Entbindungslähmungen mit diesen letzteren beiden Lagen doch sehr merkwürdig. In der Lage selbst nun aber die Ursache suchen zu wollen, dafür besteht kein Anhaltspunkt. Vielmehr scheint es die diesen Lagen gemeinsam entbindende Operation, die Extraktion zu sein, die zu der Lähmung Veranlassung gibt. Wenn wir zusammenzählen, so ist in der Tat bei den 26 Fällen 17 mal die Extraktion angewendet worden. Da 4 Fälle wegen fehlender oder mangelhafter Angaben nicht zu verwenden sind, so ist dies vielleicht noch öfter geschehen, und es würde sich daraus vermutlich noch ein höherer Prozentsatz ergeben.

Freilich ist durch diese Feststellung die Antwort auf die Frage nach der Pathogenese nicht sehr bereichert worden, denn es bleibt dann immer noch zweifelhaft, ob bei der Extraktion dem forcierten Ziehen oder der Armlösung oder den Handgriffen die Schuld beizumessen ist.

Auch die pathologisch-anatomischen Befunde der wenigen zur Sektion gekommenen Fälle haben schwerwiegende Argumente für die Zugtheorie gebracht außer dem obenerwähnten Falle von Philippe und Cestan, in welchem die Zerreissung der Nerven ausführlich nachgewiesen werden konnte, sei vor allem jenes von Eversmann gedacht, wo bei einer Duchenne-Erbschen Lähmung sich an der Stelle des fünften Cervicalnerven, wo derselbe bereits durch die Fasern des sechsten Cervicalnerven verstärkt ist, eine primäre Zerreissung der Nervenbahnen fand. Der Nervenzug war hier durcch $^1/_2$—$^3/_4$ lange, $^1/_4$ cm breite, platte, sehr hart sich anfühlende, tumorartige Verdickung unterbrochen, in deren

Wand der Phrenicus verwachsen war. Diese schwielige Narbenbildung hatte die Wiederherstellung der Nervenbahn verhindert. Auch die zur Operation gelangten Fälle können hier angeführt werden, so hat Kennedy in 5 operierten Fällen jedesmal an der Verbindung der vorderen Aeste des fünften und sechsten Cervicalnerven eine Narbenbildung gefunden. Er vertritt daher die Ansicht, daß die Entbindungslähmungen durch Zerrungen resp. Zerreissungen entstehen. Auch Taylor glaubt auf Grund des Befundes bei 9 operierten Fällen, daß durch Ueberstreckung, welche eine Zerreissung der Scheiden, Fibrillen und Gefäße der Nerven und dann Narbenbildung mit dauernder Leitungsunterbrechung zur Folge hat, die Entbindungslähmung verursacht werde. Indessen kann dieser Entstehungsmodus nur Geltung haben für jene Fälle von Entbindungslähmung, bei welchen sich von selbst keinerlei Besserung zeigt. Da wir jedoch häufig Entbindungslähmungen nach einiger Zeit von selbst zurückgehen, ja vollständig verschwinden sehen, andererseits sich bei mehreren Obduktionen kein Narbengewebe und keine Zerreissungen nachweisen ließen, so scheint der Entstehungsmodus doch nicht ein einheitlicher zu sein, wie schon oben bemerkt worden ist.

Was die Diagnose betrifft, so ist nicht ohne Bedeutung, wann der Fall dem Arzte zu Gesicht kommt. Ist es unmittelbar nach der Geburt oder kurze Zeit darauf im allgemeinen leicht — abgesehen von der Schwierigkeit der elektrischen Untersuchung in den ersten 8 Lebenswochen — die richtige Diagnose zu finden, so kann diese bei einem älteren Kinde oder bei einem Erwachsenen, ganz besonders wenn die Anamnese ungenau ist, schon auf größere Schwierigkeiten stoßen. So wird es bei einem Neugeborenen nicht schwer sein, intrauterine Entwicklungshemmungen und syphilitische Veränderungen, in den folgenden Monaten speziell die Parrotsche Pseudoparalyse auszuschließen. In den spä-

teren Jahren aber kann die Poliomyelitis anterior — zeigt sie doch, wenn sie den Arm betrifft, ebenfalls eine Prädilektion für die Erbsche Gruppe — möglicherweise genau dasselbe klinische Bild machen, und nur eine anamnestische Angabe kann eventuell dann den Entscheid bringen. Auch Hämatomyelie, die ja nicht prinzipiell von der Entbindungslähmung verschieden ist, wie etwa die Poliomyelitis, ist in Betracht zu ziehen. In unserem Falle ist sogar eine Kombination mit ihr sehr naheliegend, denn so fände die Steigerung der Patellar- und Achillessehnenreflexe, die Synergien usw. ihre Erklärung. Von ganz besonderer Wichtigkeit aber sind die traumatischen Knochenläsionen (Küstner). Diese (Epiphysenlösungen, Frakturen und Luxationen) können sowohl eine Entbindungslähmung vortäuschen, als auch komplizieren und verursachen. Ihr Vorhandensein oder Fehlen, worüber das Röntgenbild sicheren Aufschluß gibt, ist von Bedeutung für die Therapie. In unserem Falle können sie rechterseits mit Bestimmtheit ausgeschlossen werden. Links ist wohl die Möglichkeit vorhanden, jedoch kein greifbarer Anhaltspunkt gegeben. Neuerdings hat Lange darauf aufmerksam gemacht, daß ein großer Teil der Entbindungslähmungen gar nicht echt ist, d. h. daß die Verletzungen gar nicht den Nervenplexus betreffen. Unter 17 Fällen von Entbindungslähmungen bei 15 Kranken nämlich, die dem Autor zur Behandlung zugeführt worden waren, konnte nur bei 4 Fällen (23,5%) eine wirkliche Lähmung nachgewiesen werden. Bei den übrigen 13 Fällen (76,5%) aber war an keinem Muskel eine Lähmung nachzuweisen, obwohl die Unmöglichkeit, den Oberarm aktiv oder passiv nach außen zu drehen und eine deutliche Beschränkung bei der Hebung nach hinten bestand. Lange sucht den Grund für diesen Bewegungsausfall in einer Verletzung der Gelenkkapsel und hält es für am wahrscheinlichsten, daß bei der Geburt in allen diesen Fällen eine Zerrung oder Distorsion des Schulter-

gelenkes stattgefunden hat. Die Unterscheidung dieser Pseudoentbindungslähmungen, die auf traumatische Veränderungen der Gelenkkapseln zu beziehen sind, von den echten Lähmungen hat Lange in der Münchn. med. Wochenschr. 1912, H. 26 ausführlich besprochen.

Bezüglich der Prognose ist zu sagen, daß eine Entbindungslähmung nur von Fall zu Fall beurteilt werden kann. Sie richtet sich einmal nach dem Alter. Denn mit steigendem Alter verringern sich auch stetig die Aussichten auf Heilung. Sodann nach dem elektrischen Verhalten. Entartungsreaktion ist immer ein ungünstiges Zeichen. Ferner fallen Art, Schwere und Sitz der Läsion und die davon abhängige Ausdehnung der Lähmung sehr ins Gewicht. Eine totale oder untere Plexuslähmung ist sodann nach D'Astros immer schlimmer zu beurteilen als eine einfache Erbsche Lähmung. Je zentraler der Sitz der Läsion, desto schwerer therapeutisch erreichbar. Knochen- und Gelenkkomplikationen verschlechtern immer die Prognose.

Wenn wir endlich zu der Besprechung der Therapie übergehen, so muß vor allem betont werden, daß eine Entbindungslähmung niemals sich selbst überlassen werden darf, in der Erwartung, sie vergehe von selbst wieder. Vielmehr muß von Anfang an der drohenden Muskelatrophie und den sekundären Veränderungen entgegen gearbeitet werden. Bis eine möglichst genaue Analyse der Aetiologie sowie der pathologischen Anatomie des Falles, von der ja Prognose und Therapie abhängen, stattgefunden hat, wird dies in den ersten Lebenswochen wenigstens ganz allgemein in der konservativen Weise geschehen. Anwendung des faradischen und galvanischen Stromes, Massage und passive Bewegungen erhalten die Reizleitung der Nerven und Muskeln und verhindern Erschlaffung, Kontraktur und Schlottergelenk. Gegen diese letzteren im besonderen können Schienen und portative Apparate

mit Erfolg angewendet werden. Das von Payr empfohlene Verfahren, den gesunden Arm des Kindes in regelmäßigen Zeitabschnitten mit Flanellbinde am Rumpfe festzubinden, um so den kindlichen Bewegungsdrang auf den kranken Arm abzulenken, fällt bei den doppelseitigen Lähmungen von selbst fort. War sodann bis etwa zum zweiten oder dritten Lebensmonat die Behandlung erfolglos und hat sich Entartungsreaktion eingestellt, dann wird die chirurgische Orthopädie in ihre Rechte treten. Verdanken ihr doch in der neuesten Zeit gerade die Lähmungen die schönsten Heilerfolge. Die Operationen selbst sind mannigfach, und es soll in jedem Falle nach sorgfältiger Analyse des zugrunde liegenden pathologisch-anatomischen Befundes erwogen werden, welche von ihnen am treffendsten ist und den besten Erfolg verspricht. So empfehlen vor allem die Amerikaner, an ihrer Spitze Kennedy und Taylor, die Neurolyse, Exzision des Narbengewebes und Vernähung der Nervenstümpfe. Beide Autoren haben in den von ihnen operierten Fällen gute Resultate erzielt. Die Nervenleitung stellte sich wieder her, wenn auch erst nach einigen Monaten, bei einem inveterierten Falle sogar erst nach zwei Jahren. Mikulicz hat mit gutem Erfolge die Nervendehnung vorgenommen. Neuerdings wurde von verschiedenen Autoren die Nervenplastik und die Sehnentransplantation (Spitzy, Vulpius, Stoffel, Lange) versucht und empfohlen. Lange hat ferner wiederholt die Osteotomie des Humerus ausgeführt und damit ausreichende und gute Resultate erzielt. Eine Nervenoperation wird im allgemeinen nur Erfolg versprechen, solange der Muskel noch nicht entartet ist, „solange er noch erregbar und das Muskelfleisch rot ist", bei Kindern also, die sich dem dritten Lebensjahre nähern, werden Nervenoperationen nur in Ausnahmefällen noch in Frage kommen. Hier, wie im späteren Alter können Muskel- und Sehnentransplantationen, gegebenenfalls die Osteotomie gute Resultate

liefern. Häufig wird die Entscheidung erst nach Freilegung des Plexus getroffen werden können. In unserem Falle nun, bei einem vierjährigen Kinde, wurde die von Albert zuerst eingeführte, von Vulpius in jener Zeit sehr befürwortete Arthrodese ausgeführt, die auch noch heute und trotz des Opfers eines Gelenkes sowie des oft schwierigen Heilungsverlaufes als ultima ratio gelten dürfte. Der Verlauf sei im folgenden dargestellt:

10. X. 07. Operation in Chloroformnarkose (Dr. Klar): Senkrechter Schnitt über die vordere Peripherie des rechten Humeruskopfes; nur wenige Deltoidesfasern sind noch vorhanden. Diese von gelblicher Farbe. Dann gelangt man sofort auf die verdickte Kapsel. Diese ist größtenteils mit dem Kopfe verwachsen und wird teilweise exzidiert. Dann wird der Humeruskopf aus der Wunde gedrängt und die knorpelige Gelenkfläche abgeschnitten. Akromion wird mit dem scharfen Löffel angefrischt, die Gelenkpfanne ausgekratzt. Dann wird der Kopf durch je eine Silberdrahtnaht an die Pfanne und an das Akromion geheftet. Wundnaht und Gipsverband, der den Arm in dem Sinne der Deltoideskontraktion fixiert; Elevation bis fast zur Horizontalen, mäßige Auswärtsrotation, leichte Drehung nach vorne zu. Ellbogengelenk in Beuge- und Pronationsstellung mit einbezogen. Dauer der Narkose $2^1/_2$ Stunden, Chloroformverbrauch 40 g.

16. X. 07. Seit 14. X. 07 leichte Temperatursteigerung bis 38,2. Nichts besonderes zu finden. Urin ist eiweißfrei. Infolge der starken Polsterung hat sich der Arm etwas gesenkt, deshalb heute in Narkose Abnahme des Gipsverbandes. Nach der Abnahme zeigt sich auf der Höhe des Akromion etwa talergroße Schwellung und Rötung. Nahtreihe intakt. Nach Entfernung der beiden obersten Nähte entleert sich auf Druck eine mäßige Menge braunen Eiters. Es scheint sich um ein vereitertes Hämatom zu handeln. Die Wundöffnung wird tamponiert,

dann Anlegung eines neuen Gipsverbandes, der den Arm in horizontaler Stellung fixiert. Nachträglich wird ein Fenster ausgeschnitten über dem Tampon und die Oeffnung mit Stärkebinden wieder verschlossen.

23. X. 07. Bisher Kind munter; normale Temperatur. Gestern Abend stieg die Temperatur auf 38.0, heute Abend auf 39,9. Beim Verbandwechsel ist die Gegend des Akromion gerötet und etwas geschwollen. Aus der Wunde nur etwas bräunliches, fast klares Sekret ausdrückbar. Gegend der Achselhöhle scheint nicht druckempfindlich. Wunde wird tamponiert und feucht verbunden. Rachen, Mund ohne Befund. Kein Husten. Puls gut. Stuhl in Ordnung, Schmerzen nicht vorhanden.

24. X. 07. Abends wieder 39,8. Bei Verbandswechsel ist die Rötung auf dem Akromion zurückgegangen. Sekret spärlich ausdrückbar, in seiner Beschaffenheit wie gestern.

25. X. 07. Operationswunde sieht gut aus. Kind hat keine Schmerzen. Kein besonderer Befund zu erheben. Kind hustet ein wenig, locker, kann aber kräftig schreien. Keine beschleunigte Atmung (Pneumonie ausgeschlossen). Rachen frei, Stuhl in Ordnung, Urin eiweißfrei. Kind ist den ganzen Tag munter, sieht etwas blaß aus, heute Abend 38,0. Nähte werden entfernt. Tampon. Alkoholverband.

1. XI. 07. Bisher normale Temperatur. Lücke im Gipsverband mit einer Gazebinde geschlossen.

2. XI. 07. Kind einstweilen nach Hause entlassen.

13. I. 08. Kind wieder aufgenommen. In der Narkose Verband abgenommen. Knöcherne Vereinigung vorhanden. Neuer Gipsverband.

22. I. 08. Gipsverband abgenommen. Lederkorsett. Massage.

3. II. 08. Röntgenaufnahme.

12. II. 08. Kind wird nach Hause entlassen.

Der Erfolg der Operation ist ein guter zu nennen.

Als ich Ende September 1912 das Mädchen sah, waren 5 Jahre seit der Operation vergangen. Das 9jährige Kind war gut entwickelt und von frischem Blick. Auffallend war sofort die Ungleichheit der beiden Augen: die linke Lidspalte, ebenso die linke Pupille waren enger als die rechte. Der linke Bulbus war etwas zurückliegend. Die ganze linke obere Extremität war verkürzt. Die Finger der linken Hand waren eingeschlagen. Die Hand selbst wurde im Gelenk dauernd gebeugt gehalten. Während aber der linke Arm tot zur Seite des Rumpfes baumelte — beim Springen umfaßte die rechte Hand das linke Handgelenk, um das Baumeln zu verhindern —, wurden mit dem rechten Arme sichere Bewegungen ausgeführt. Mit einer Gerte, die das Kind in der rechten Hand hielt, führte es kräftige Lufthiebe aus. Die Hand führte es sicher zum Kopf, um sich die Haare aus dem Gesichte zu streichen. Beim Schaukeln auf einer Bretterschaukel hielt es sich mit der rechten Hand mit großer Kraft an dem Brette fest und konnte es ebenso zu Boden stemmen. Dagegen machte es offenbar etwas Schwierigkeit, eine Tasse, die mit Daumen, Zeigefinger und Mittelfinger gehalten wurde, zum Munde zu führen; dabei traten zitternde Bewegungen auf. Die Intelligenz der Kleinen ist gut; sie ist die Erste in der Schule. Ihre Handschrift dient den übrigen Kindern als Vorbild. Leider war es nicht möglich, eine genaue Muskelprüfung des rechten Armes vorzunehmen und die Eltern zu bewegen, mit ihrer Tochter einmal zu diesem Zwecke in die Klinik zu kommen. Wir müssen uns daher mit dem Gesagten begnügen. Doch dürfte auch daraus schon zu erkennen sein, daß die Operation in der Hauptsache ihren Zweck erreicht hat. Ganz besonders bemerkenswert erscheint, daß der Biceps, der bei der elektrischen Untersuchung seinerzeit keine Zuckung mehr gab, ganz offenbar sich wieder erholt hat und funktionstüchtig geworden ist. Aus einem sonst wertlosen Arm ist somit eine sehr wohl

brauchbare Extremität geschaffen worden, so daß das Kind vor dem niederdrückenden Bewußtsein bewahrt bleibt, zeitlebens vollständig auf fremde Hilfe angewiesen zu sein.

Fassen wir unsere Ausführungen zusammen, so handelt es sich um ein Kind einer Eklamptischen, das in Querlage geboren, durch Wendung und Extraktion entbunden wurde und seitdem an beiden Armen gelähmt ist. Die Lähmung präsentiert sich rechts als eine unvollständige Duchenne-Erb'sche, links als eine typische Duchenne-Erb'sche, kombiniert mit einer wohlcharakterisierten Klumpke'schen Lähmung. Aetiologisch scheint hier wie bei den übrigen doppelseitigen Entbindungslähmungen die Extraktion nicht ohne Bedeutung gewesen zu sein. Besonderes Interesse verdient der Umstand, daß hier therapeutisch mit Erfolg die Arthrodese des Schultergelenkes angewendet wurde, worüber bei Entbindungslähmungen bisher noch keine Erfahrungen gesammelt worden waren.

* * *

Zum Schlusse sei es mir gestattet, an dieser Stelle Herrn Prof. Dr. Ibrahim und Herrn Dr. Klar für die Ueberlassung des Falles, ersterem besonders noch für die freundliche Unterstützung bei der Abfassung der Arbeit, meinen ergebensten Dank auszusprechen.

Literatur.

1. Pfaundler-Schloßmann: Handbuch der Kinderheilkunde, 2. Aufl. Leipzig, Vogel, 1910, Bd. I u. V.
2. Stransky: Ueber Entbindungslähmungen der oberen Extremitäten beim Kinde. Sammelreferat im Zentralbl. für d. Grenzgebiete der Med. u. Chir., 1902. Vgl. auch die dort angeführte Literatur.
3. Oppenheim: Lehrbuch der Nervenkrankheiten. Berlin 1908, Karger, 5. Aufl.
4. Winkel: Handbuch der Geburtshilfe. Wiesbaden, Bergmann.
5. Smellie: Cases and observations in midwifery, Vol. I u. II.
6. Seeligmüller: Ueber Lähmungen, welche Kinder intra partum akquirieren. Berl. klin. Wochenschr. 1874.
7. Jolly: Ueber infantile Entbindungslähmungen. Charité-Annalen, Bd. XXI.
8. Arens: Ein Beitrag zur Pathologie der Entbindungslähmungen. Inaug.-Diss. Göttingen 1889.
9. Guillemot: Une endémie de paralysies radiculaires obstétricales. Annales de Gynécologie, Bd. XLVII.
10. Köster: Ueber Entbindungslähmungen. Archiv f. klin. Med., Bd. LVIII.
11. Roulland: Thèse de Paris, 1884.
12. Dauchez: Les paralysies obstétricales. Annales de Gynécologie, 1891.
13. Ducourneau: Thèse de Paris, 1876.
14. Comby, zitiert nach D'Astros: L'avenir des paralysies obstétricales du membre supérieur. Revue des maladies de l'enfance.
15. Philippe et Cestan: Sur un cas exceptionel de paralysie Obstétricale. Rev. Neurol., Paris 1900.

16. Gessner: Aus der Nürnberger Medizinischen Gesellschaft und Poliklinik. Münchn. med. Wochenschr. 1903.

17. Zappert: Demonstration eines Kindes mit Entbindungslähmung beider Arme. Ges. f. inn. Med. und Kinderheilk. Wien 1904.

18. Krüger: Ein vierjähriges Kind mit doppelseitiger Geburtslähmung (Erb-Klumpke). Münchn. med. Wochenschr. 1908.

19. Lange: Die Entbindungslähmung des Armes. Münchn. med. Wochenschr. 1912.

20. Kaumheimer: Ueber den Zusammenhang von Gesichtslage und spontaner infantiler Geburtslähmung. Monatschr. f. Kinderheilkunde, Bd. XI.

21. Eversmann: Beitrag zur Frage der Aetiologie der Entbindungslähmungen der oberen Extremitäten. Arch. f. Gynäkologie, 1902.

22. Kennedy: Brit. med. Journ. 1904.

23. Taylor: The journal of the Americ. Med. Assoc. 1907.

24. Gerber: Inaug.-Diss. Breslau 1905.

25. Payr: Deutsche med. Wochenschrift 1908.

26. Bothezat: Die Arthrodese des Skapulo-Humeralgelenkes. (Revista de Chirurgie, September 1900) cf. Münchn. med. Wochenschr.

27. Vulpius, O.: Erfahrungen in der Behandlung der spinalen Kinderlähmung. Münchn. med. Wochenschr. 1906.

28. — Ueber den Wert der Arthrodese. Münchner medizin. Wochenschr. 1908.

Lebenslauf.
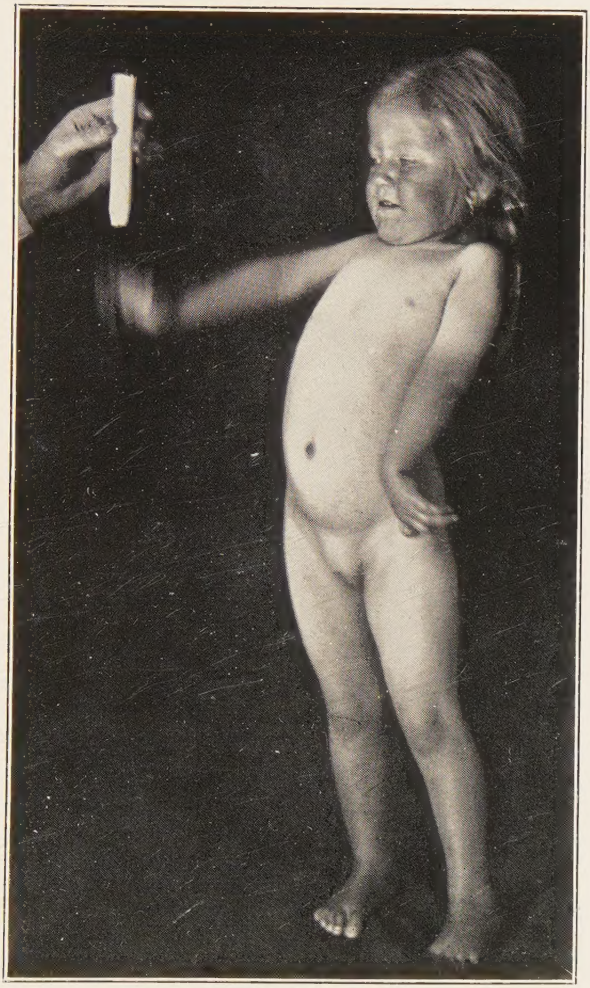
Ernst Philipp Maria Theodor Scheppler ist geboren am 3. April 1887 zu Aschaffenburg (Unterfranken) als Sohn des Kaufmanns Rudolf Scheppler († 2. III. 1892) und seiner Ehefrau Pauline, geb. Wissing († 19. XI. 1913) und ist katholischer Religion. Das humanistische Gymnasium besuchte er in Aschaffenburg und Würzburg, wo er im Herbste 1907 das Reifezeugnis erhielt. Er wandte sich hierauf dem Studium der Medizin zu, dem er an den Universitäten Würzburg, Berlin und München oblag. In München unterzog er sich auch im Sommer 1913 mit Erfolg der ärztlichen Staatsprüfung.